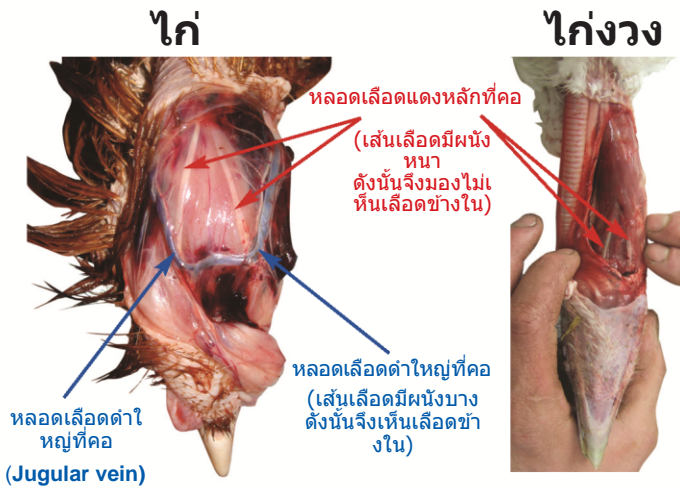


การเชือดคอสัตว์ปีกอย่างมีประสิทธิภาพ



สมาคมการฆ่าสัตว์ด้วยความเมตตาการุณา
(Humane Slaughter Association, HSA)

การระบุหาเส้นเลือด



หลอดเลือดดำใหญ่ที่คอ สามารถหาได้ง่ายเพราะอยู่ใต้ผิวหนังลงไปเล็กน้อย

หลอดเลือดแดงหลักที่คอ อยู่ภายในกล้ามเนื้อหลักของคอ และเมื่อทำการเชือดจะถือว่าเป็นหลอดเลือดที่สำคัญที่สุด เพราะเป็นหลอดเลือดที่ส่งออกซิเจนไปที่สมอง.

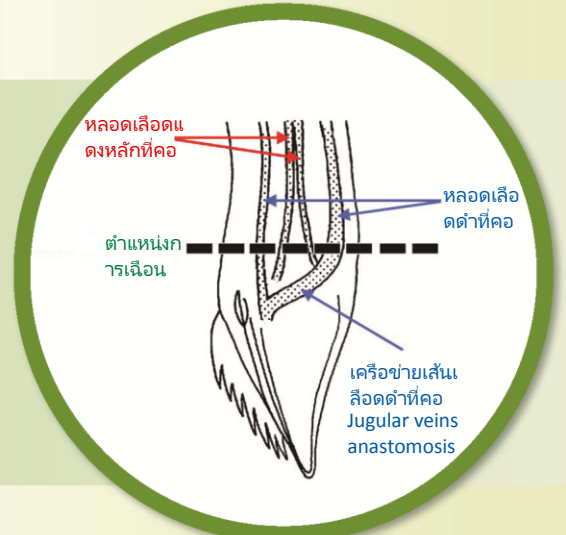
ในไก่ ห่าน หรือไกด์อก (guinea fowl) ตามปกติแล้วหลอดเลือดแดงหลักที่คอสามารถมองเห็นได้อย่างชัดเจนบนกล้ามเนื้อที่คอ ในบริเวณที่อยู่ใกล้ๆ ส่วนหัว

ในไก่อ้วงหรือเป็ด หลอดเลือดจะถูกซ่อนอยู่ใต้ผิวหนังของกล้ามเนื้อ ดังนั้นจึงจำเป็นต้องฆ่าและกลัมนเนื้อเพื่อที่จะเผยให้เห็น

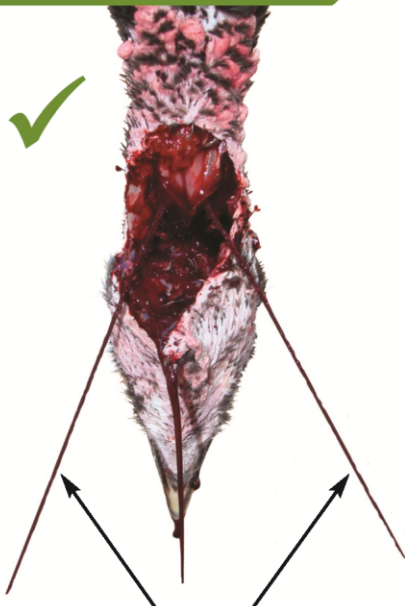นกเหล่านี้ไม่ได้ถูกเชือดคอแต่ได้รับการฆ่าและเพื่อให้เห็นเส้นเลือดที่สมบูรณ์

การประยุกต์ใช้

การเชือดตามแนวบนลงไปที่กล้ามเนื้อคอ โดยวิ่งผ่านบริเวณส่วนหน้าและบริเวณลำคอทั้งสองข้างที่อยู่ใต้ขากรรไกร จะถูกเรียกว่าการเชือดคอด้านล่าง (ventral neck cut หรือ VNC) เป็นวิธีเชือดที่มีประสิทธิภาพที่สุดในการเชือดหลอดเลือดแดงหลักที่คอทั้งสองเส้น (both common carotid arteries) และ หลอดเลือดดำใหญ่ใต้ผิวหนังทั้งสองหลอดเลือด (both external jugular veins) ในนกทุกชนิด การเชือดแบบ VNC ทำให้นก เลือดออกเร็ว ดังนั้นจึงเป็นประโยชน์กับสวัสดิการของนกและ คุณภาพเนื้อสัตว์



การประเมินผล



รูปแบบการไหลของเลือดจากหลอดเลือดแดง เป็นรูปตัววี (V) กลับหัว

✓ สัญญาณของการตัดที่มีประสิทธิภาพ

ทันทีที่ตัด ประมาณ 5 – 10 วินาทีจะมีเลือด 'พุ่ง' ออกมาบางๆ สองเส้นทาง โดยจะพุ่งออกมาด้วยความดันสูงในลักษณะรูปตัววี(V)กลับหัว นี่เป็นการชี้ให้เห็นว่าได้เชือดหลอดเลือดแดงหลักที่คอทั้งสองเส้นแล้ว (both common carotid arteries)

- ▶ ปลอ่ยให้นกเลือดออกอย่างน้อย 2.25 – 3 นาที
- ▶ ตรวจสอบนกเป็นระยะ ๆ ว่ายังคงไม่ได้สติ
- ▶ ยืนยันการตาย (ไม่มีปฏิกิริยาของแก้วตาและปราศจากจังหวะการหายใจอย่างต่อเนื่อง) ก่อนดำเนินการต่อไป

✗ สัญญาณบ่งบอกถึงการเชือดที่ไม่มีประสิทธิภาพ

มีเลือดซึมหรือเลือดหยุดทันทีหลังการตัด แม้มแต่ในตระกูลสัตว์เล็ก (เช่น ไก่กกระทา) อาจบ่งชี้ว่าตัดหลอดเลือดดำแต่หลอดเลือดแดงยังไม่ขาด ให้เชือดคออีกครั้งจนกระทั่งเลือดออกพอสมควร หรือตัดหัวนกแล้ว

ข้อสังเกต: สภาวะบางอย่างอาจลดความดันเลือดของนกได้ (เช่น หัวใจเต้นช้าลง หัวใจหยุดเต้น คอเคลื่อน การใช้ปืนยิงให้สลบ(Captive-bolt stunning) อาจทำลายเส้นเลือดที่หัว) ดังนั้นจึงไม่เห็นเลือด 'พุ่ง' ออกมาแม้ว่าจะตัดเส้นเลือดทั้งสองแล้ว