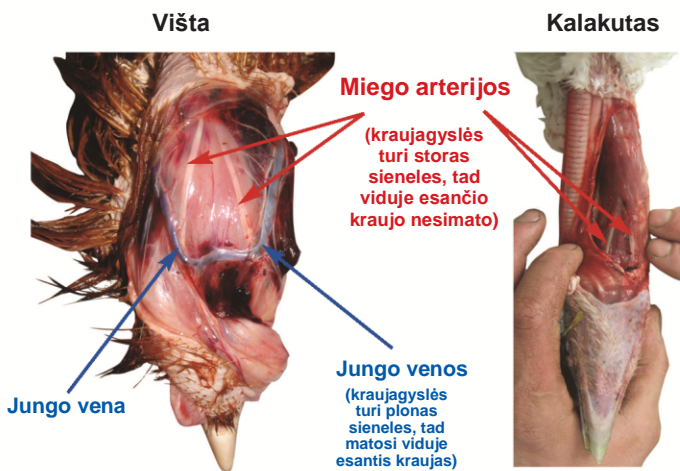


EFEKTYVUS NAMINIŲ PAUKŠČIŲ KAKLŲ PERPJOVIMAS



Humaniško skerdimo asociacija (HSA)

Kaip atpažinti kraujagysles



Šių paukščių kaklai buvo ne perpjauti, o perskirsti, siekiant pademonstruoti sveikas kraujagysles.

Jungo venas atpažinti nesunku, nes jos yra tiesiai po oda.

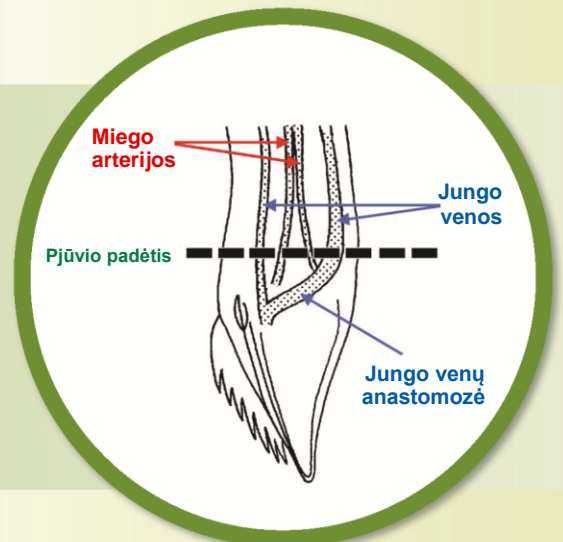
Miego arterijos yra kaklo raumenyje ir **tai yra svarbiausios kraujagyslės, kurias reikia perpjauti**, nes jos perneša deguonies prisotintą kraują į smegenis.

Vištų, žąsų ir perlinių vištų miego arterijos paprastai yra matomos kaklo raumens paviršiuje, prie galvos.

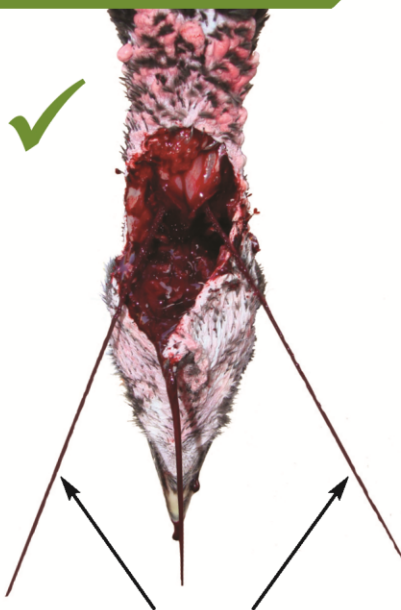
Kalakutų ir ančių miego arterijos pasislėpusios giliau kaklo raumenyje, tad būtina perpjauti raumenį, kad jas atidengtumėte.

Taikymas

Gilus horizontalus kaklo raumens pjūvis, per gerklės priekį ir abi jos puses, tiesiai po žandikauliu, vadinamas ašiniu kaklo pjūviu (AKJ). Tai patikimas **tiek bendrų miego arterijų, tiek išorinių jungo venų** atskyrimo metodas visoms paukščių rūšims. Naudojant AKJ metodą, paukščiai **sparčiai** nukraujuoja, taigi tai naudinga paukščių gerovei ir mėsos kokybei.



Vertinimas



Apverstos V raidės formos arterinė kraujo srovė

✓ Efektyvaus pjūvio požymiai

Iš karto po perpjovimo, maždaug po 5–10 sekundžių, turi stipriai išstrykšti **dvi siauros kraujo čiurkšlės**, kurios turi tekėti apverstos V raidės forma; tai rodo, kad perpjautos **abi bendros miego arterijos**.

- ▶ Leiskite paukščiui nukraujuoti bent 2,25–3 minutes.
- ▶ Reguliariai tikrinkite, ar paukštis tebėra be sąmonės.
- ▶ Prieš pradėdami tolesnį apdorojimą, patvirtinkite mirtį (nepertraukiamas ragenos refleksas ir ritmingo kvėpavimo nebuvimas).

✗ Neefektyvaus pjūvio požymiai

Iš karto po pjūvio lėtai tekantis arba lašantis kraujas, netgi mažais gabalėliais (pvz., putpelės), gali rodyti, kad venos yra perpjautos, tačiau arterijos gali būti nepažeistos. Nedelsdami dar kartą perpjaukite kaklą, kol ims tekėti pakankamas kraujo kiekis, arba nukirskite paukščiui galvą.

Pastaba: kai kurios būklės gali sumažinti paukščio kraujo spaudimą (pvz., lėtas širdies ritmas, širdies sustojimas, kaklo išnirimimas, apsvaiginimo metodas strypiniu pistoletu/prietaisas gali pažeisti galvos kraujagysles), tad kraujo čiurkšlių gali nesimatyti, nors abi arterijos gali būti perpjautos.