

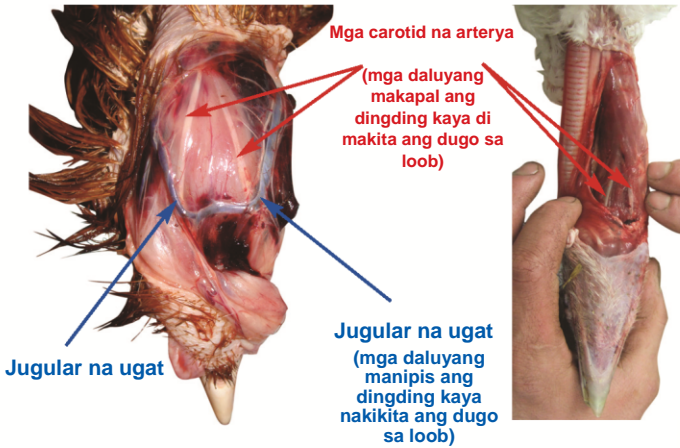
MABISANG PAGPUTOL NG LEEG NG POULTRY



Pagkilala sa mga daluyan ng dugo

Manok

Pabo



Hindi pa nahiwa ang leeg ng mga ibong ito pero na-disect na para maipakita ang mga intact na daluyan ng dugo

Ang mga jugular na ugat ay madaling nakikilala dahil sa ilalim lamang ito ng balat.

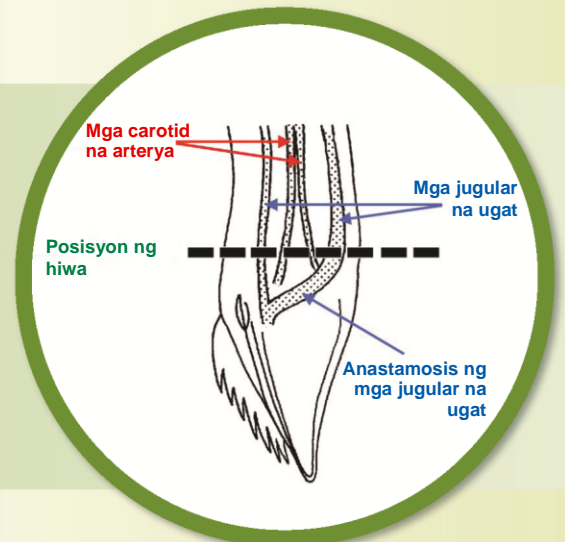
Ang mga carotid na ugat ay nasa loob ng muscle ng leeg at ang mga ito ang pinakamahalagang daluyan ng dugo na puputulin dahil dala nito ang oxygenated na dugo papunta sa utak.

Sa mga manok, ganso at guinea fowl, karaniwang nakikita ang mga carotid na arterya sa ibabaw ng muscle ng leeg, malapit sa ulo.

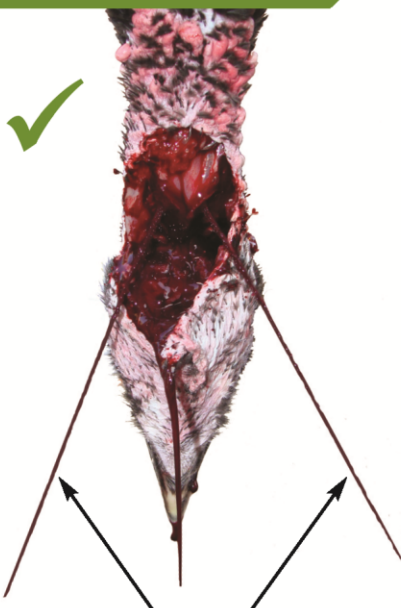Sa mga pabo at pato, nakatago ang mga arterya sa ibabaw ng muscle kaya kailangan i-disect ang muscle para mailabas ang mga ito.

Aplikasyon

Ang malalim na pahalang na hiwa sa muscle ng leeg, sa may harapan at magkabilang tagiliran ng lalamunan, sa may ilalim ng panga, ay tinatawag na ventral neck cut (VNC) at maaasahan itong paraan ng paghiwa sa kapwa karaniwang carotid na arterya at ang dalawang panlabas na mga jugular na ugat, sa lahat ng specie. Ang VNC ay mabilis na nagpapadugo sa mga ibon, sa gayon ay nabebenepisyuhan ang kapakanan ng ibon at kalidad ng karne.



Pagtasang



Patiwarik na hugis-V porma ng pagtagas ng dugo ugat

✓ Senyales ng epektibong pagkakahiwa

Agad-agad matapos ang pagputol, tinatayang 5 – 10 segundo, dalawang makitid na 'buga' ng dugo ay dapat sumirit sa ilalim g malakas na baligtad na hugis-V; tinutukoy nito na ang dalawang karaniwang carotid na arterya ay naputol.

- ▶ Hayaang magdugo ang ibon ng di kumulang sa 2,25 – 3 minuto.
- ▶ Regular na tingnan na ang ibon ay manatiling walang malay.
- ▶ Siguraduhing patay (kawalan ng corneal reflex at nasa ritmong paghinga) bago simulan ang karagdagang proseso.

✗ Senyales ng hindi epektibong pagkakahiwa

Ang mabagal na pagdaluy o pagtulo ng dugo agad matapos putulin, kahit na sa mga maliliit na specie (hal. pugo), ay maaaring nangangahulugan na ang mga ugat ay naputol pero nakakabit pa rin ang mga arterya. Gupitin muli ang leeg hanggang dumaloy ang sapat na dugo o putulan ang ibon.

Tandaan: ang ilang mga kalagayan ang maaaring makabawas sa preyon ng dugo ng ibon (hal. mabagal na tibok ng puso; pagpalya ng puso; dislokasyon ng leeg; ang captive-bolt stunning ay maaaring magdulot ng pagkasira ng daluyan ng dugo sa loob ng ulo) kaya walang 'mga jet' ng dugo ang maaaring makita maaaring hiwa ang dalawang arterya.