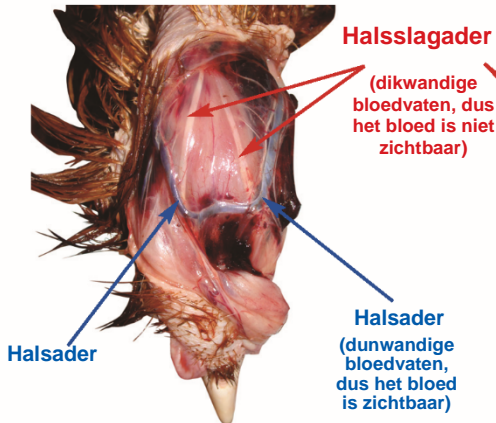


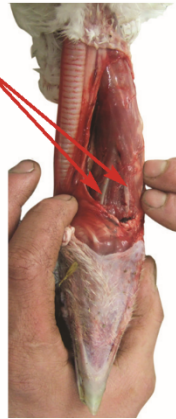
EFFECTIEVE HALSSNEDE BIJ PLUIMVEE

Identificatie van de bloedvaten

Kip



Kalkoen



Halsaderen zijn makkelijk te identificeren omdat ze net onder de huid liggen.

Halsslagaderen bevinden zich in de nekspier en zijn de **belangrijkste bloedvaten om door te snijden** omdat deze zuurstofrijk bloed naar de hersenen vervoeren.

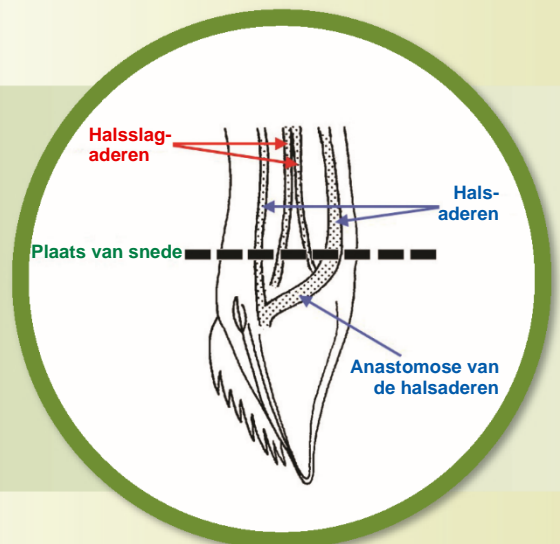
Bij kippen, ganzen en parelhoenders zijn de halsslagaderen meestal zichtbaar op het oppervlak van de nekspier, dicht bij de kop.

Bij kalkoenen en eenden liggen de slagaderen onder het oppervlak van de spier en is het dus nodig om de spier te ontleden teneinde ze zichtbaar te maken.

Bij deze dieren is de nek niet doorsneden. Ze zijn ontled om de onaangestaste bloedvaten te laten zien.

Toepassing

Een diepe horizontale snede in de nekspier, langs de voorkant en beide zijken van de strot, net onder het kaakbeen, is een ventrale halssnede en een betrouwbare manier om **beide gemeenschappelijke halsslagaderen** en **beide externe halsaderen** door te snijden bij alle pluimveesoorten. Bij deze manier van slachten bloeden de dieren **snel** dood, wat beter is voor het welzijn van het dier en de kwaliteit van het vlees.



Beoordeling



Omgekeerde V-vorm van bloed dat uit de **slagaderen** vloeit

✓ Kenmerken van een effectieve snede

Direct na het snijden spuiten er ongeveer 5-10 seconden lang **twee dunne stralen bloed** onder hoge druk in een omgekeerde v-vorm. Dit geeft aan dat **beide gemeenschappelijke halsslagaderen** doorsneden zijn.

- ▶ Laat het dier tenminste 2,25 tot 3 minuten bloeden.
- ▶ Controleer daarbij regelmatig of het dier nog steeds bewusteloos is.
- ▶ Stel vast dat het dier dood is (blijvende afwezigheid van corneareflex en ritmische ademhaling) voor u de verwerking voortzet.

✗ Kenmerken van een niet-effectieve snede

Langzaam vloeiend of druppelend bloed onmiddellijk na het snijden, zelfs bij kleine soorten (zoals de kwartel) kan betekenen dat de aderen zijn doorsneden, maar de slagaderen niet. Snijd de nek onmiddellijk nog een keer door totdat er voldoende bloed vloeit, of snijd de kop er helemaal af.

NB: onder sommige omstandigheden kan de bloeddruk van het dier verlaagd zijn (bijv. langzame hartslag, hartstilstand, nekontwrichting, bedwelming penschiettoestel kan schade aan de bloedvaten in de kop veroorzaken), zodat er geen 'stralen' bloed zijn, hoewel beide slagaderen wel zijn doorsneden.